



SERVICIO ORL HOSPITAL ELDA

*Taller de Patología ORL para
Residentes y Facultativos
Urgencias.
Otología.*

Julián Izquierdo Luzón

SERVICIO ORL

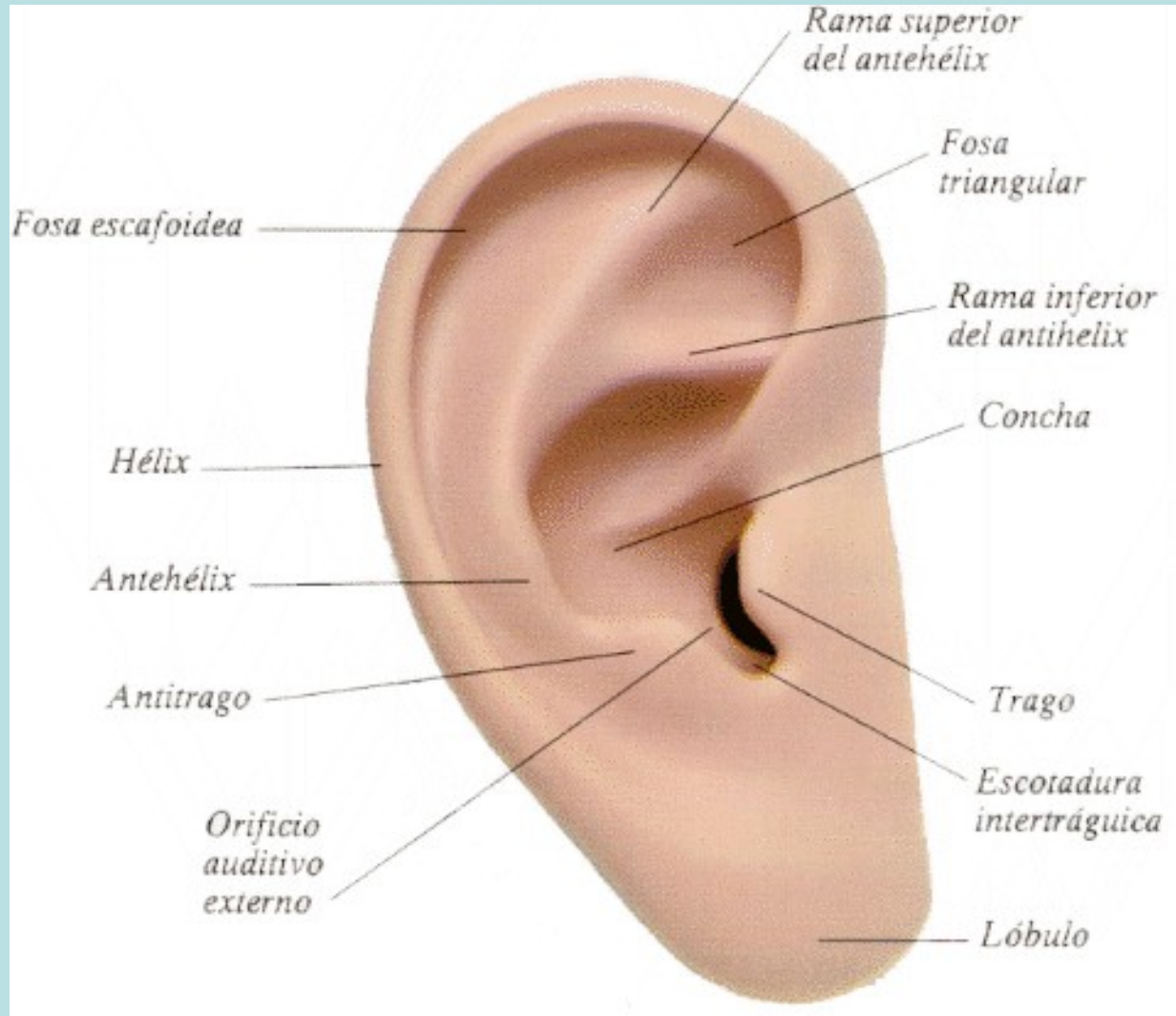Hospital General

Universitario de Elda





Anatomía Oído Externo





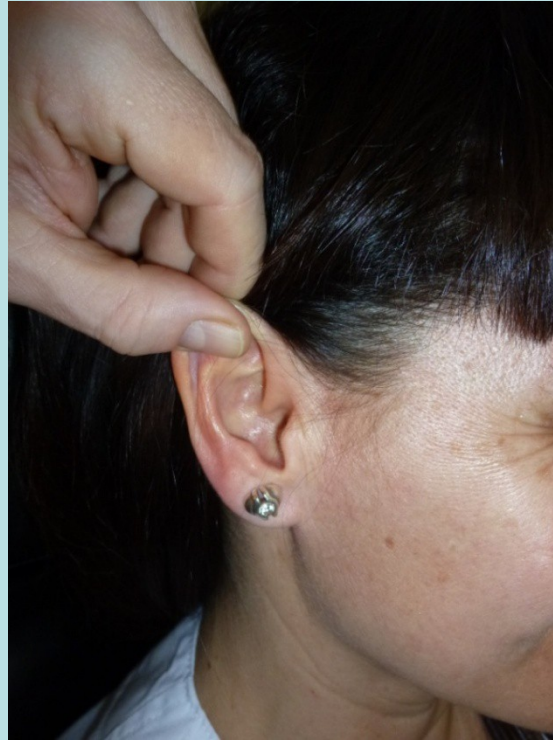Exploración

- Inspección:
 - Pabellón auricular.
 - Zona periauricular.
- Palpación:
 - Posibles adenopatías.
 - Puntos dolorosos:
 - Signo del Trago.
 - Región Mastoidea.
 - Articulación Temporomandibular.

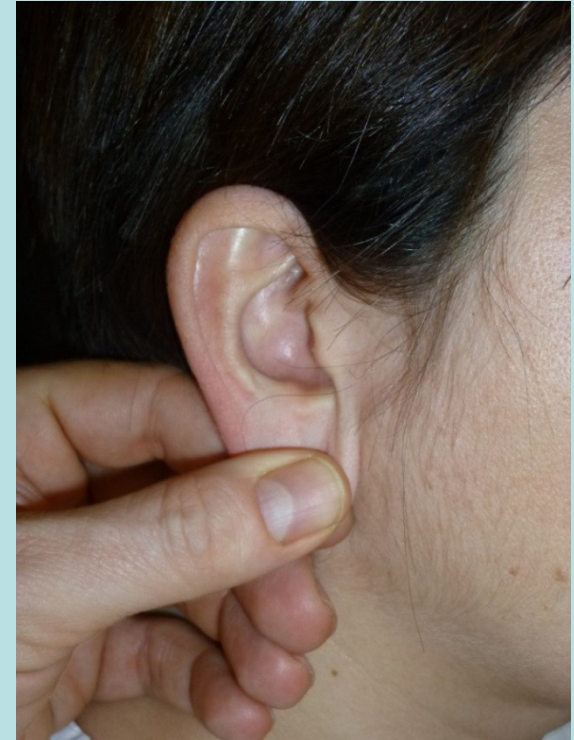



OTOSCOPIA



Adulto



Niño

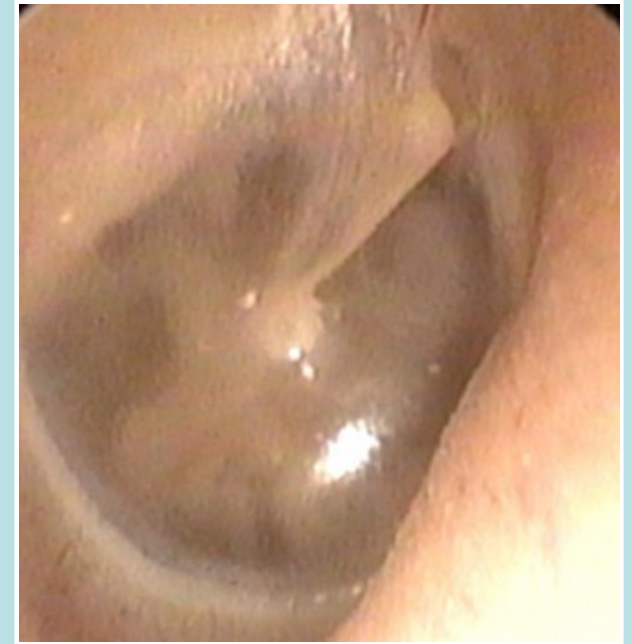
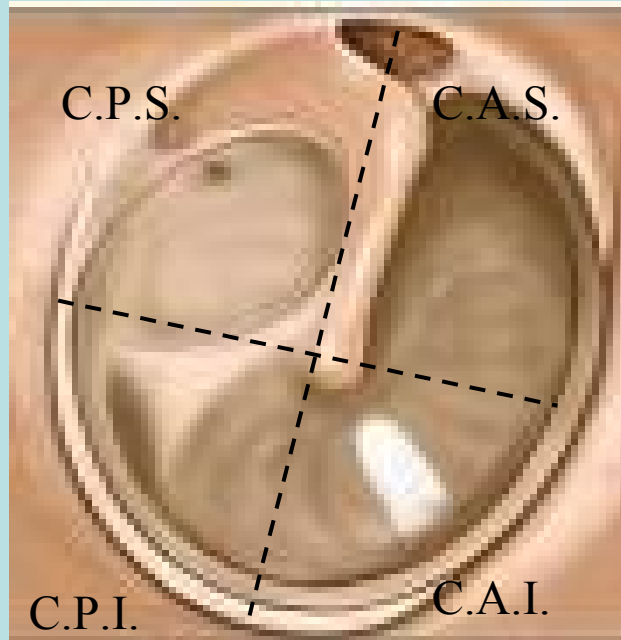
Tracción del pabellón.





SERVICIO ORL HOSPITAL ELDA

OTOSCOPIA



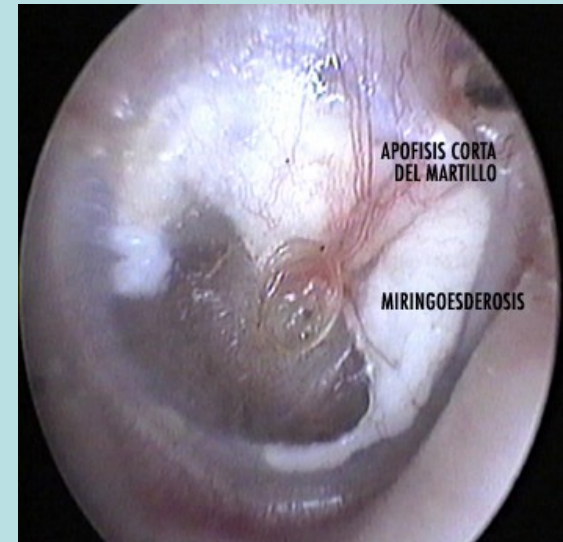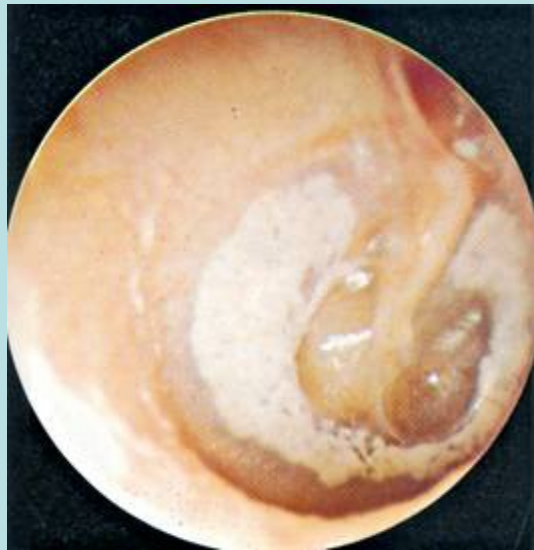Oído Derecho





SERVICIO ORL HOSPITAL ELDA

OTOSCOPIA



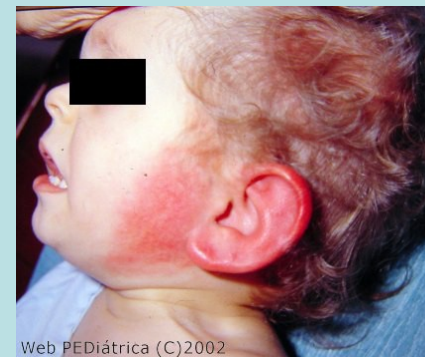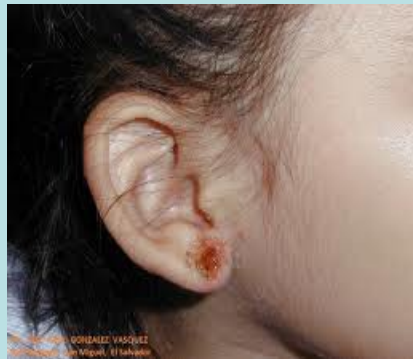Timpanoesclerosis





Patología Pabellón Auricular

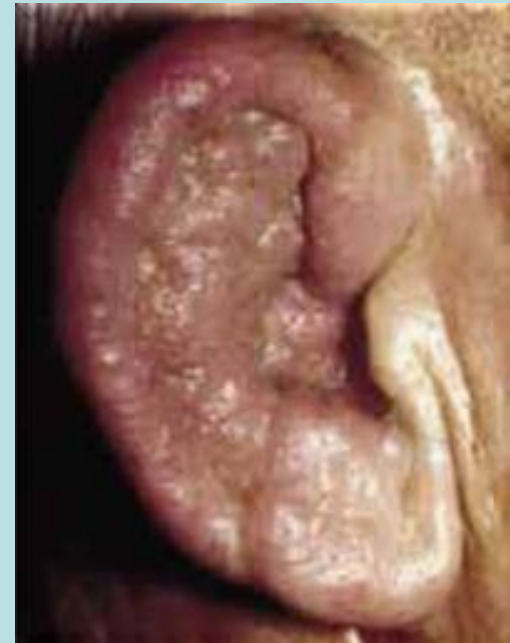- Impétigo:
 - Placas eritematosas, vesículas que evolucionan a costras melicéricas.
 - Tto: Antisépticos locales, antibióticos tópicos (mupirocina, ácido fusídico) y antibióticos general (amox-clav).
- Erisipela:
 - Placa roja y caliente, fiebre, AEG, adenopatías.
 - Tto: Cloxaciclina o amox-clav.





Patología Pabellón Auricular

- Pericondritis del pabellón:
 - Edema y eritema que puede llegar a absceso subpericóndrico y necrosis del cartílago.
 - Tratamiento (urgente/diferido): Drenaje y antibioterapia (amox-clav/cipro).





Otitis

- Inflamación del oído
 - Externa:
 - * Circunscrita (forúnculo).
 - * Difusa.
 - * Maligna.
 - Media:
 - * Aguda.
 - * Crónica simple.
 - * Crónica colestomatosa.
 - * Serosa.
- El elemento limitante es la membrana timpánica





Otitis Externa

Clínica

- Inflamación de la piel del oído (CAE, pabellón).
- Dolor intenso (incluso tras supurar), prurito, hipoacusia (de transmisión).
- Edema de piel de CAE:
 - Localizado (forúnculo) : Otitis externa circunscrita.
 - Generalizado: Otitis externa difusa.
 - Maligna: ID, Ancianos, Diabéticos.





Otitis Externa

Otoscopia:

- Piel de CAE edematosa, dolor a la exploración.
- Otorrea, frecuentemente verdosa.
- Escasa afectación timpánica (aunque es difícil de visualizar el tímpano).





Otitis Externa

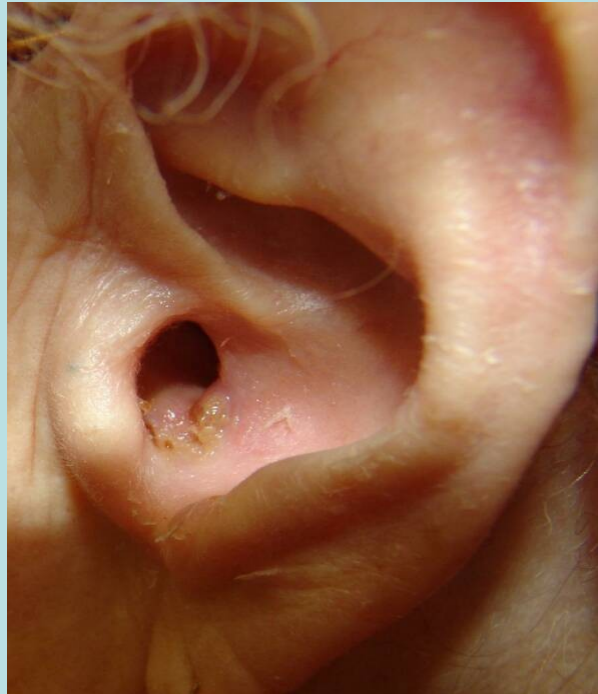Bacteriología:

- Escasa utilidad de toma para cultivo.
- Gérmenes más frecuentes:
 - Pseudomona aeruginosa.
 - Staphylococcus aureus.
- Sobreinfección micótica.
- Factores predisponentes: manipulación, humedad, cambios del pH.

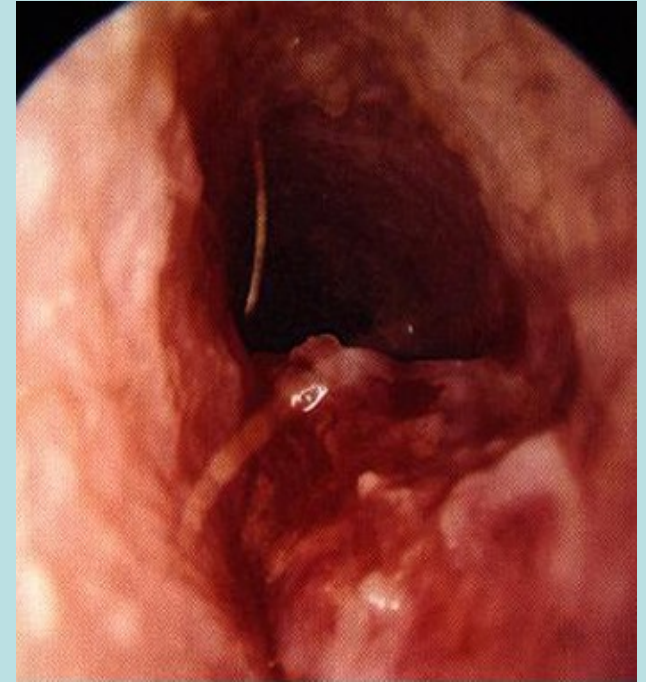



Otitis Externa



Otitis externa circunscrita.
Forúnculo



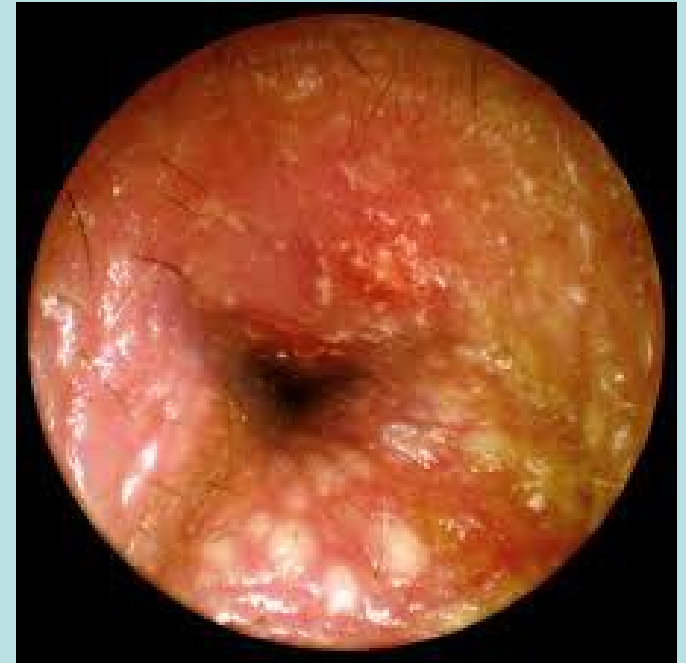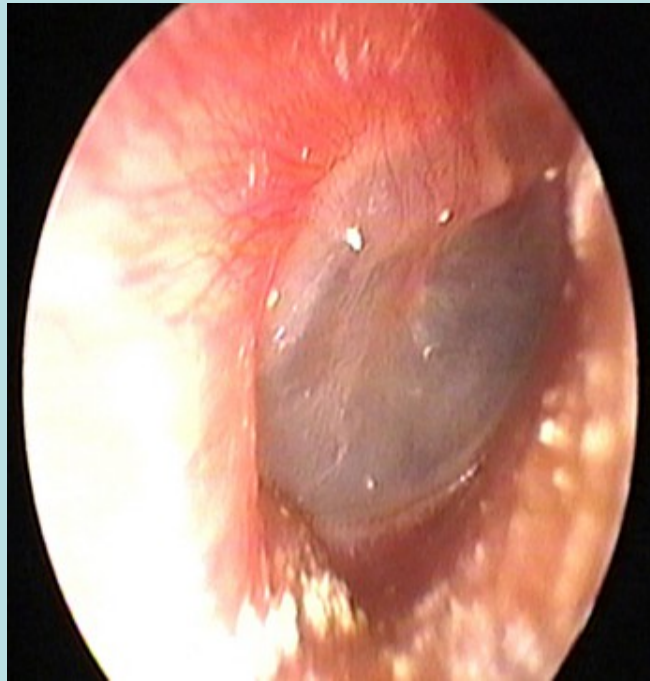
Otitis externa difusa





SERVICIO ORL HOSPITAL ELDA

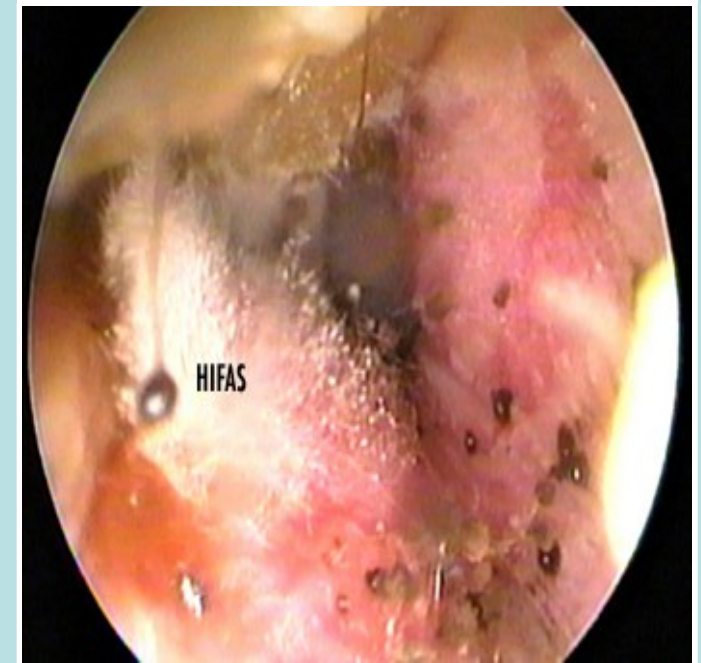Otitis Externa





Otitis Externa Micótica

- Clínica: Prurito, hipoacusia, sensación de plenitud ótica.
- Se debe sospechar ante la persistencia de clínica pese a tratamiento antibiótico.
- Tratamiento: Antifúngicos tópicos, Alcohol boricado, betadine. Rara vez se precisan antifúngicos sistémicos.

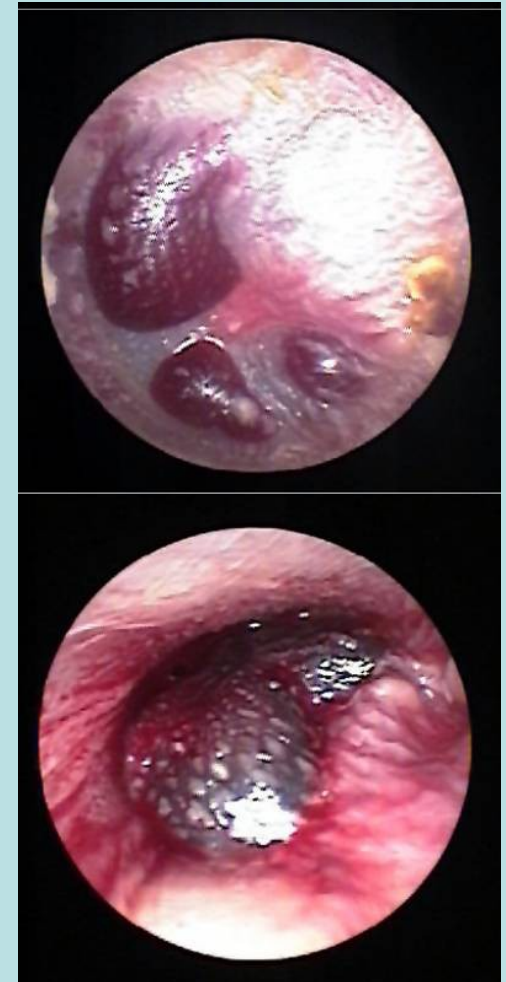




Otitis Externa Gripal

O. Ext. Ampollosa o Hemorrágica

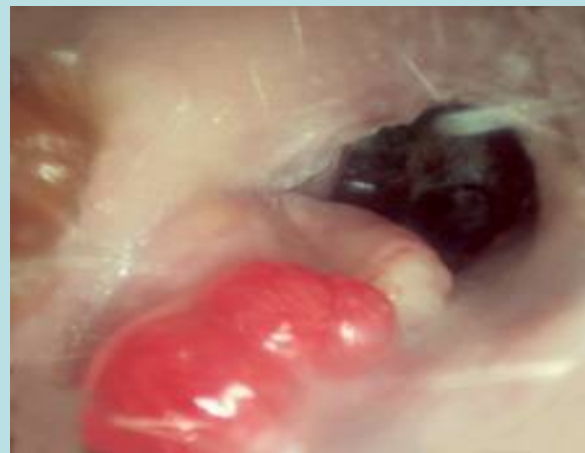- Clínica: Otolgia intensa.
- Exploración: Vesículas contenido hemorrágico en CAE y tímpano.
- Tratamiento:
 - Antibióticos.
 - Analgésicos.
 - Evitar entrada agua.





Otitis Externa Maligna

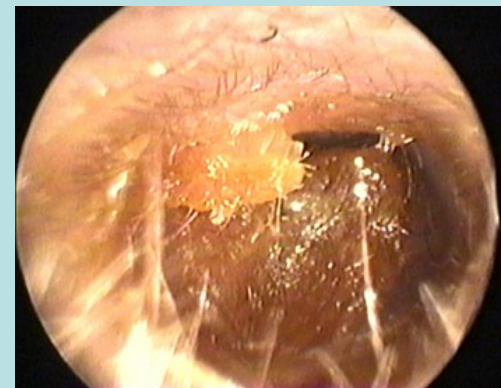
- Otitis Externa Maligna:
 - Otorrea que no mejora con tto habitual. Otolgia intensa.
 - Edad avanzada, ID, Diabetes mal controlada.
 - Otoscopia: Tejido de granulación en CAE.
 - Tto: Ingreso, antibioterapia y analgesia endovenosa.





Tapón Cerumen

- **NO ES UNA URGENCIA!!**
- Sin dolor: Cerumenolíticos (Otocerum, Taponoto), H₂O₂.
- Con dolor: gotas con antiinflamatorio + ATB tópico.
- Remitir a Centro de Salud u ORL de zona para extracción.





Otitis Media Aguda

Clínica

- Inflamación de la mucosa intratimpánica.
- Hipoacusia de transmisión.
- Dolor intenso, que cede con la otorrea.
- Afectación estado general, fiebre.

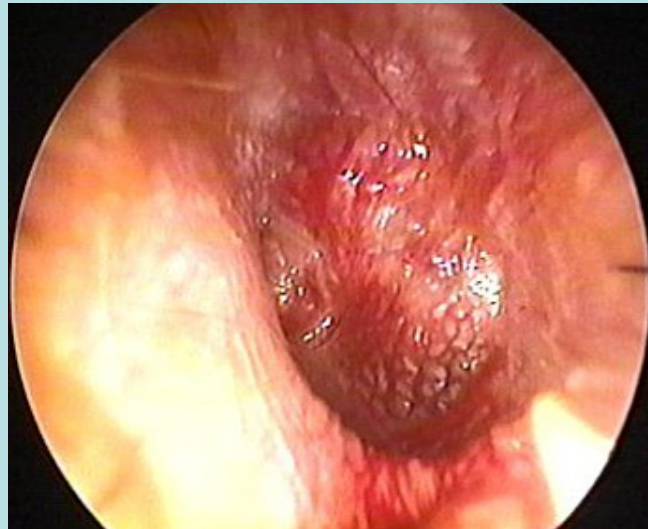




Otitis Media Aguda

Exploración:

- Ausencia de inflamación cutánea.
- Ocupación de caja timpánica, tímpano abombado e hiperémico.
- Otorrea, perforación timpánica.





Otitis Media Aguda

Bacteriología

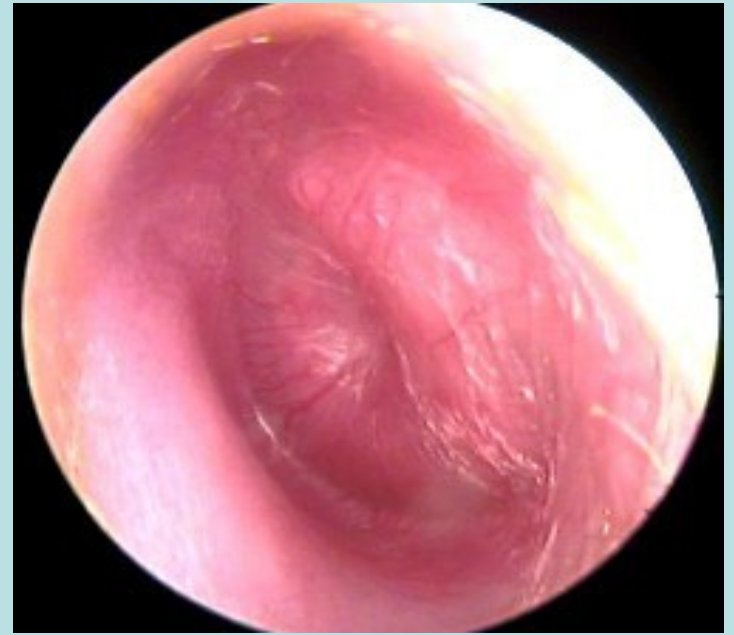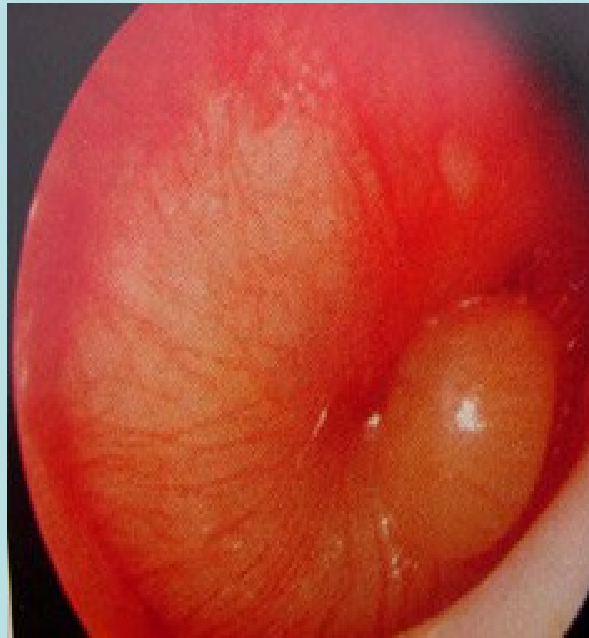- En nuestro medio:
 - S. pneumonie: 35%.
 - H. influenzae: 27%.
 - S. pyogenes: 4%.
 - M. catharralis: 1%.
- Estériles: 24 %.





SERVICIO ORL HOSPITAL ELDA

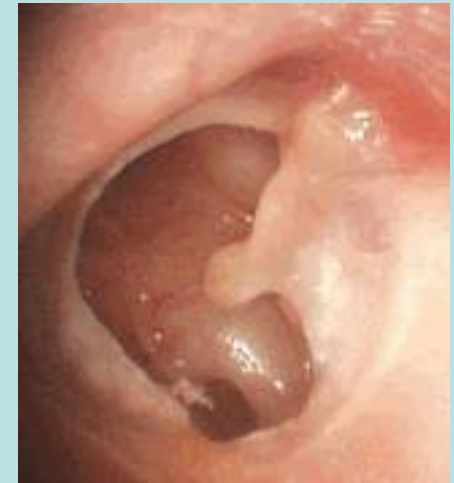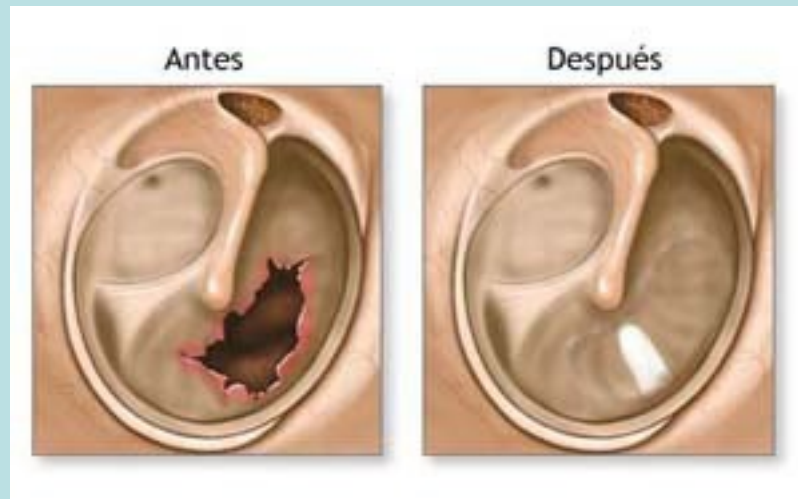
Otitis Media Aguda





Otitis Media

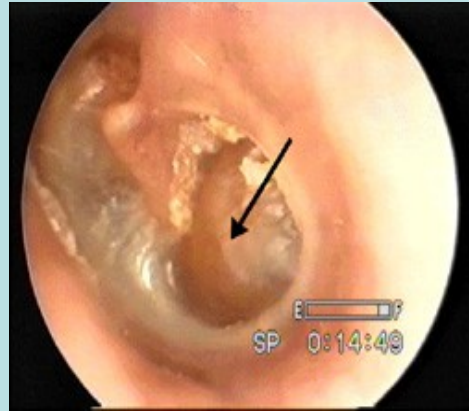- Perforación Traumática:
 - Otalgia tras traumatismo, otorragia leve, Hipoacusia conductiva.
 - Tto: Evitar entrada agua en oído. Atb?.



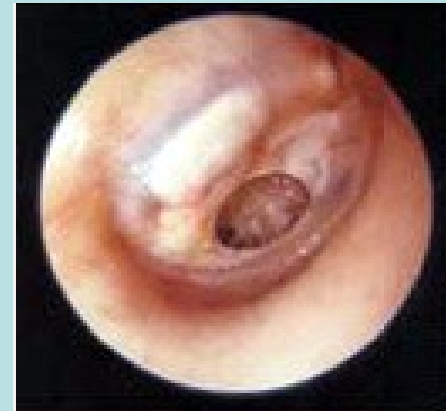

SERVICIO ORL HOSPITAL ELDA

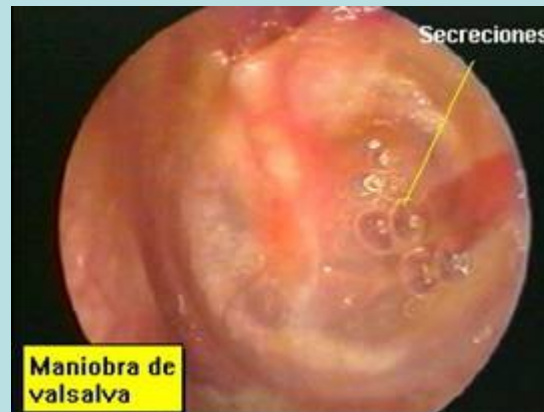Otitis Media



PSEUDOPERFORACIÓN



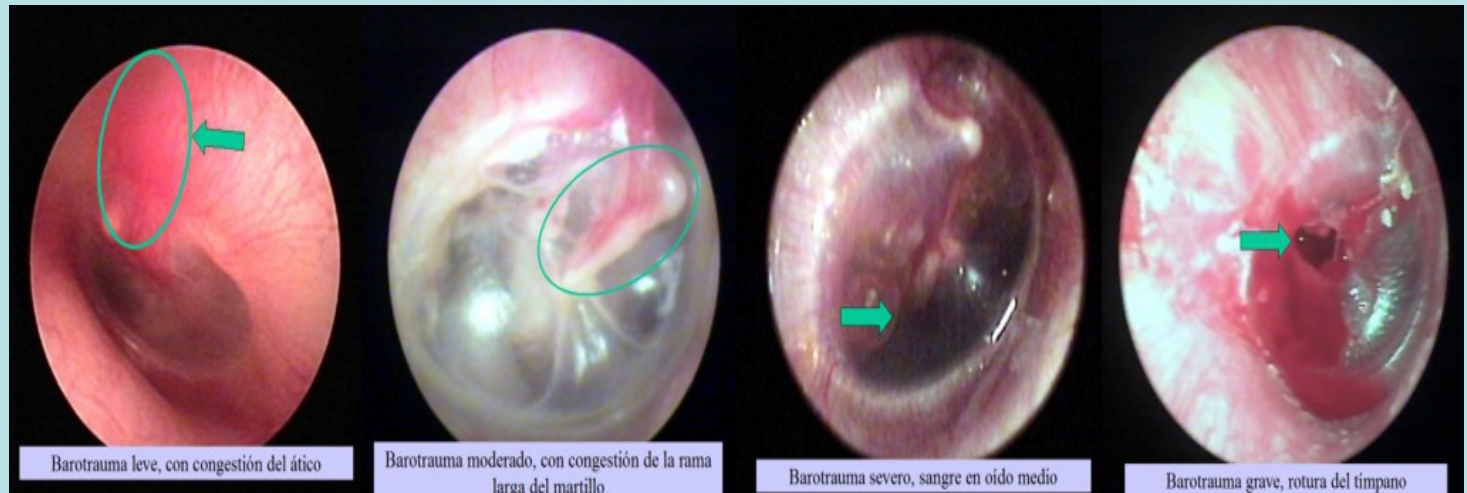
PERFORACIÓN





Otitis Media

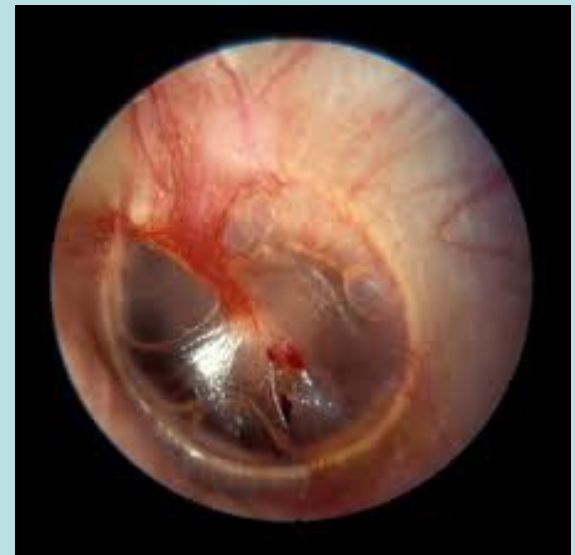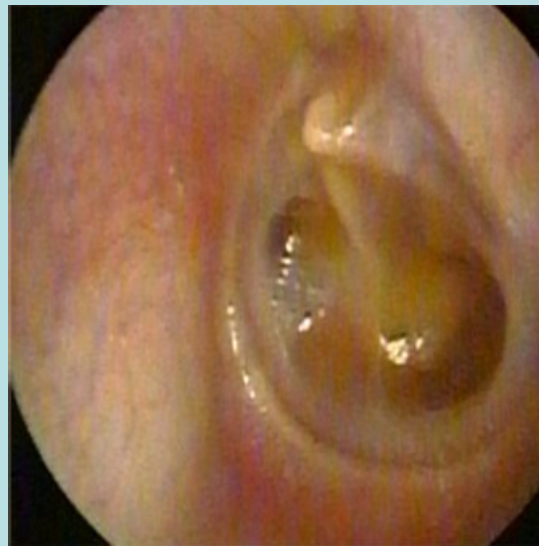- Barotrauma Ótico:
 - Otolgia intensa, HT, Acúfeno pulsátil.
 - Otoscopia: Retracción timpánica, Hemorragia.
 - Tto: Vc nasales, Antih, Corti nasal/oral.





Otitis Media

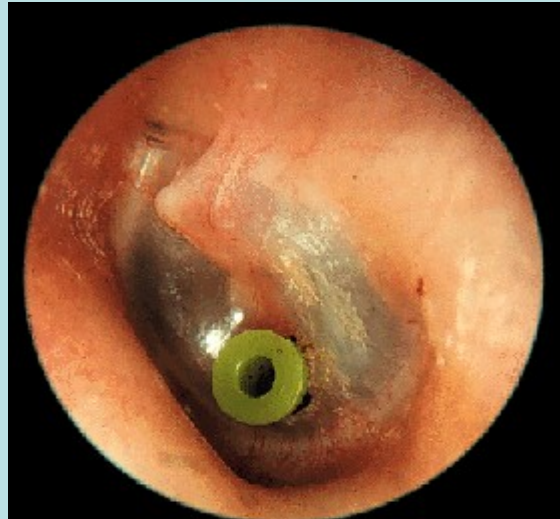- Ototubaritis.
- Otitis Media Serosa.
 - Clínica:
 - Taponamiento ótico, Hipoacusia T, autofonía.
 - Otoscopia: tímpano retraído, deslustrado.
 - Tto: Corti oral/nasal. Cirugía.



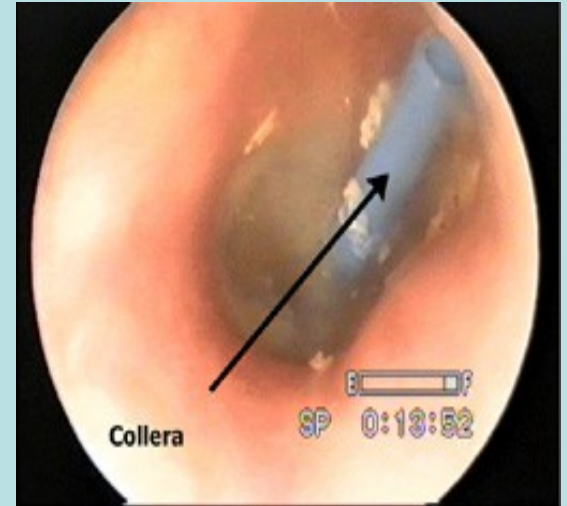

SERVICIO ORL HOSPITAL ELDA

OTOSCOPIA



**DRENAJE
TRANSTIMPÁNICO**



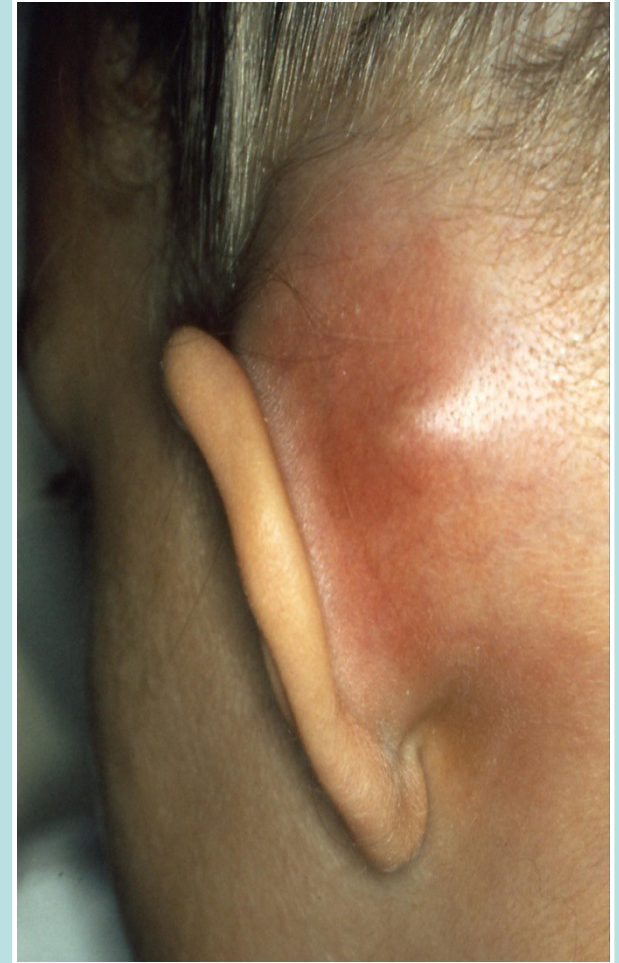**DRENAJE
TRANSTIMPÁNICO**





Otitis Media

- Complicaciones:
 - Mastoiditis
 - Otorrea purulenta, dolor a la presión en mastoides, tumefacción retroauricular, con despegamiento de pabellón.
 - Otoscopia: tímpano hiperémico y opaco, abombamiento pars tensa
 - Tto: Quirúrgico por especialista (urgente/diferido).
 - Parálisis facial.
 - Meningitis.





Otitis Media Crónica

Clínica

- Necrosis de las estructuras del Oído Medio.
- Hipoacusia persistente, aumenta en cada reagudización.
- Episodios frecuentes de otorrea no precedida de dolor.

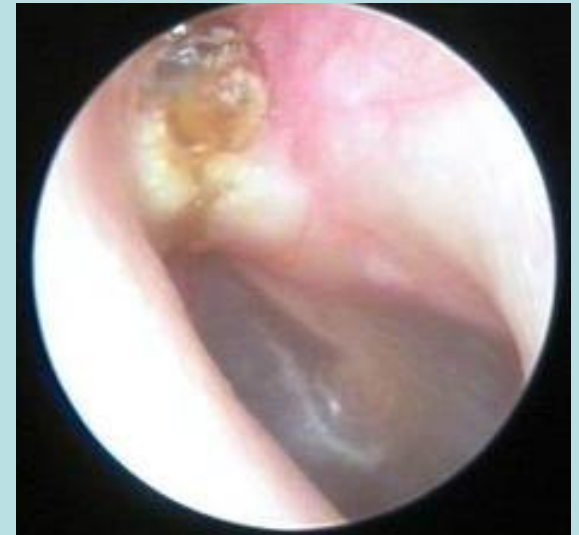



Otitis Media Crónica

Exploración

- Perforación timpánica.
- Erosión de cadena osicular.
- Otorrea en reagudizaciones.

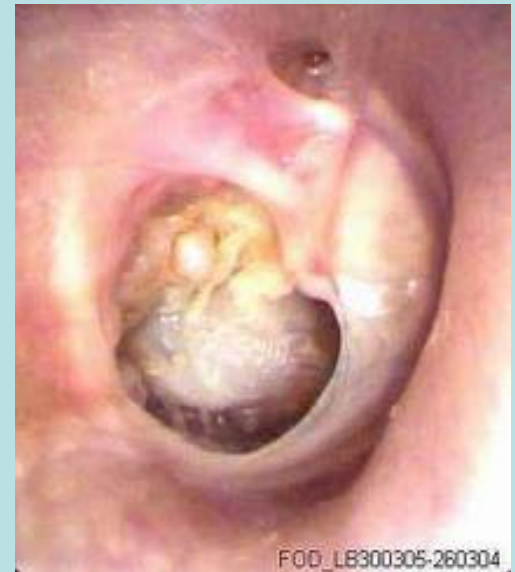



Otitis Media Crónica

Bacteriología:

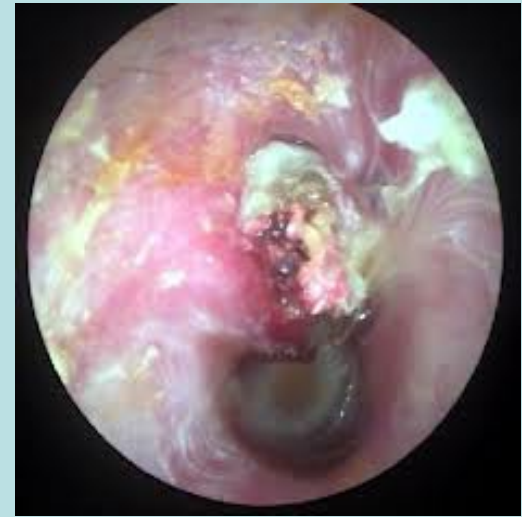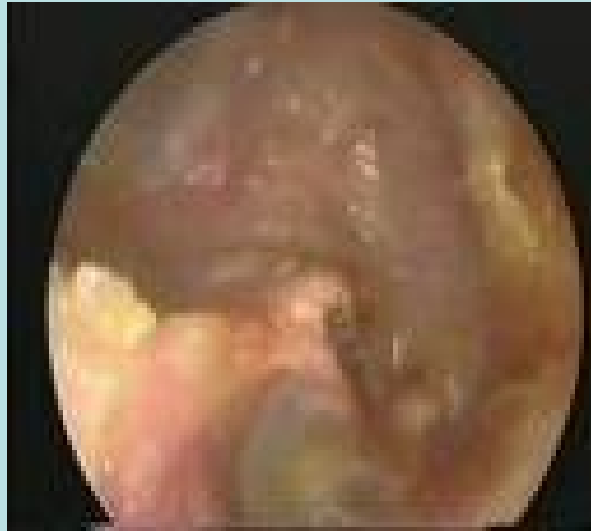- Flora saprofita de piel y vías respiratorias superiores (staphylococcus, streptococcus, klebsiella).
- Pseudomona, proteus.





SERVICIO ORL HOSPITAL ELDA

Otitis Media Crónica Colesteatomatosa



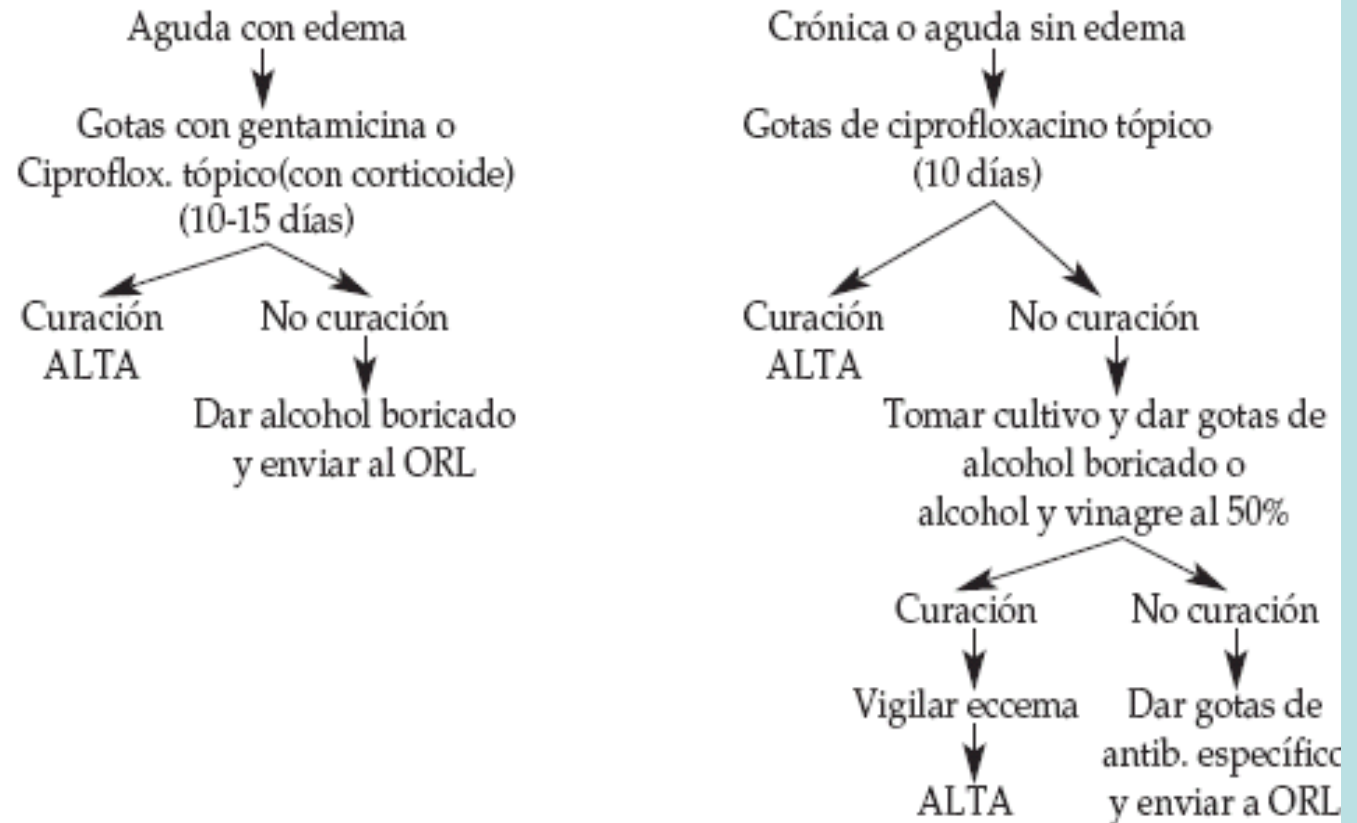
CAVIDAD MASTOIDEA





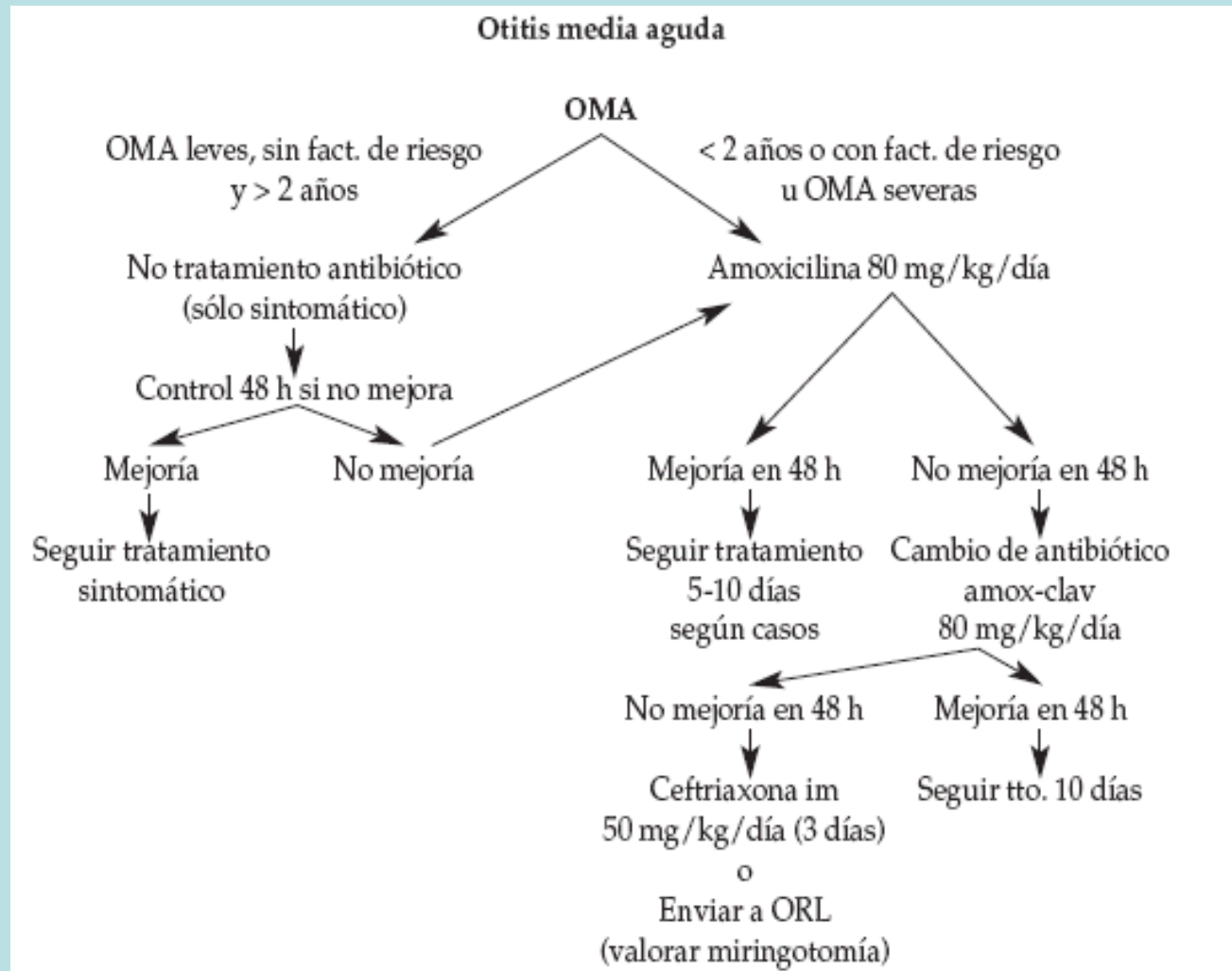
Algoritmo Otitis Externa

Otitis externa difusa





Algoritmo Otitis Media Aguda





Ventajas Tratamiento tópico vs Sistémico

- Concentraciones superiores en oído respecto a vía sistémica (1.07 mg/L).
 - Mayor erradicación.
 - Menores resistencias.

Quesada P. Rev Esp Pediatr 1998; 54(3): 195-202

- Niveles plasmáticos indetectables: sin repercusión sistémica.
- No es ototóxico.

Force RW. Arch Otolaryngol Head Neck Surg 1995; 121: 880-4.





Otalgias Referidas

- Descartar:
 - Problema dental/ Disfunción ATM
 - Patología de la Mucosa Oral (Aftas).
 - Infecciones Faringolaríngeas.
 - Patología Tumoral.





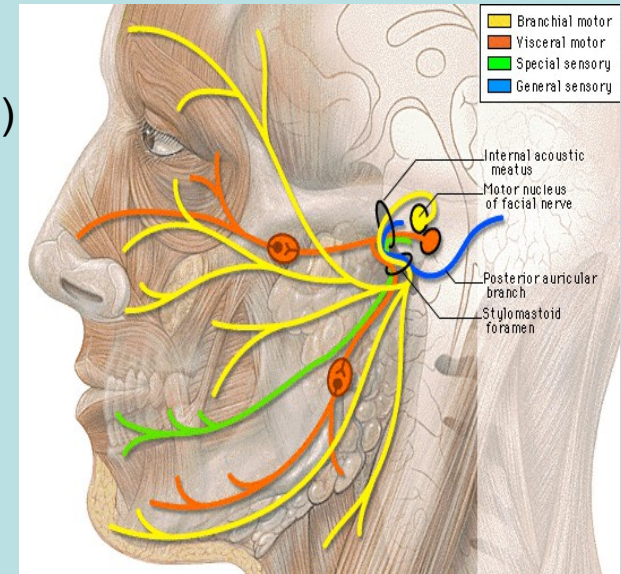
Parálisis Facial

- Etiopatogenia:

- Parálisis facial idiopática o del Bell.
- Tumores (neurinoma, parótida, etc.)
- Infecciones (otitis media y externa, mastoiditis).
- Hereditaria (Sdme de Melkersson-Rosenthal).
- Virus (herpes, vuzoster).

- Localización:

- PFP: afectación de la musculatura de toda la mitad de la cara.
- PFC: se conserva la función de la musculatura frontal.

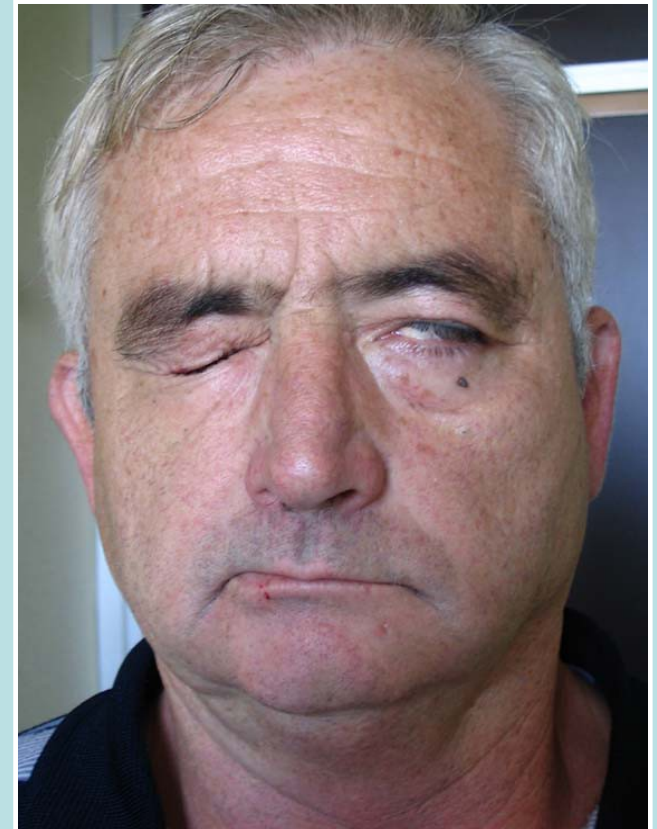



Parálisis Facial

Parálisis de Bell:

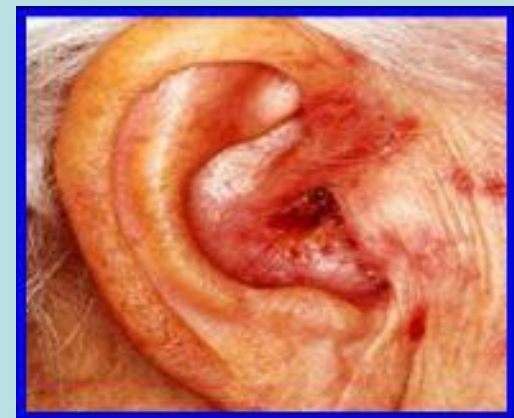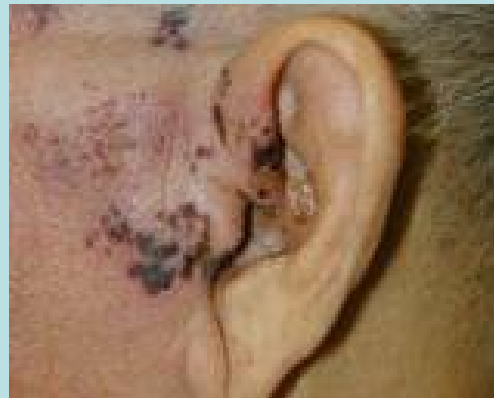- Instauración brusca.
- Debilidad musculatura mímica de un lado de la cara.
- Disminución de pliegues faciales.
- Signo de Bell.
- Molestias oculares.
- Parestesias o dolor en oído, cara, lengua.
- Disgeusia, Algiacusia.





Parálisis Facial

- Herpes Zóster Ótico:
 - Reactivación de VVZ.
 - Dolor intenso y vesículas auriculares (V par).
 - Puede asociar Parálisis Facial Periférica (Sdme Ramsay-Hunt), Hipoacusia y Vértigo (VIII par).
 - Linfadenitis regional.
 - Febrícula, Alteración el estado general.





Parálisis Facial

SISTEMA DE HOUSE-BRACKMANN

Grado I: normal	Función normal en todas las áreas
Grado II: disfunción leve	Tono normal, mov. frente moderado/bueno, cierra ojos con
Grado III: disfunción moderada	Tono normal, mov. frente escaso/moderado, cierra ojos con esfuerzo máximo , boca: debilidad escasa
Grado IV: disfunción moderada/severa	Tono normal, mov. frente anulado, cierre ojos incompleto , boca: asimetría con esfuerzo máximo
Grado V: disfunción severa	Asimetría en reposo, mov. frente anulado, cierre de ojos incompleto, boca: mov. escaso
Grado VI: parálisis total	Ningún movimiento





Parálisis Facial

- Tratamiento:
 - Protección ocular:
 - Lágrimas artificiales a demanda.
 - Pomada ocular y oclusión ocular.
 - Gafas oscuras de día.
 - Corticoterapia:
 - Prednisona, Metilprednisolona (1 mg/kg peso /día), Deflazacort (1.5 mg/kg/día).
 - Pauta descendente (valorar efectos secundarios).
 - Protección gástrica.
 - Agentes hemorreológicos.
 - Masaje facial.
 - Cámara hiperbárica.





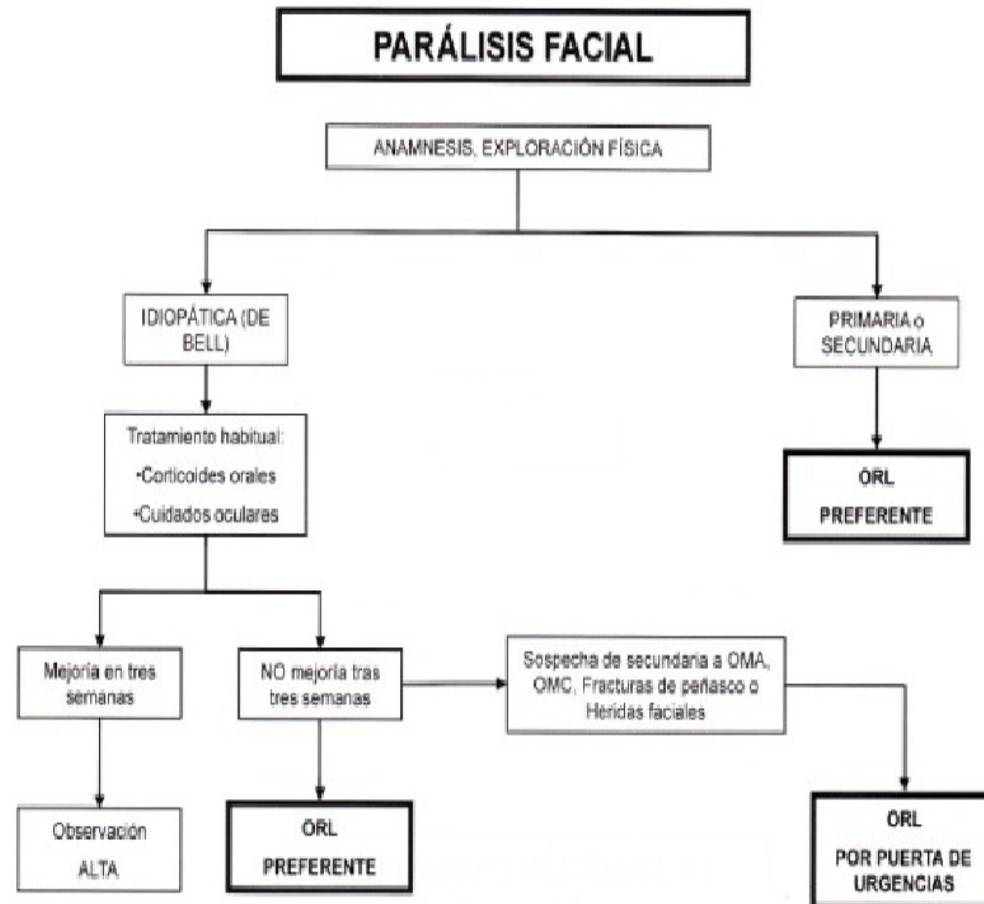
Parálisis Facial

- Tratamiento:
 - Sdme Ramsay-Hunt. Añadir:
 - Aciclovir 500mg/4 h o Famciclovir 250mg/8 h, 7 días.
 - Analgésicos.
 - Parálisis 2^a a Otitis Media. Añadir:
 - Ingreso hospitalario.
 - Miringotomía/ mastoidectomía.





Algoritmo P. Facial





SERVICIO ORL HOSPITAL ELDA

**GRACIAS POR
VUESTRA
ATENCIÓN**

